

INTEGRAÇÃO DE TÉCNICAS ORTOPÉDICAS MECÂNICAS E FUNCIONAIS NO TRATAMENTO OPORTUNO DA MÁ OCLUSÃO DE CLASSE III EM PACIENTE RESPIRADORA BUCAL: RELATO DE CASO

Andréia Stankiewicz

Especialista em Odontopediatria; aluna do Curso de Especialização em Ortopedia Funcional dos Maxilares - ADOCI/CIODONTO

Orientador: Prof. Antonio Fagnani Filho

INTRODUÇÃO

A má oclusão de classe III, definida originalmente por Angle como uma relação mesializada de molares e caninos inferiores, está, na verdade, associada a inúmeras características morfo-funcionais, com diferentes combinações esqueléticas e dentárias, que resultam em desequilíbrio funcional, estético e até mesmo psicossocial.

Quando esta má oclusão ainda vem acompanhada pela respiração bucal, o quadro torna-se ainda mais grave, pois são desencadeados vários distúrbios, não apenas bucais, mas de ordem sistêmica, comprometendo a saúde geral do paciente.

O correto diagnóstico e tratamento oportuno do paciente, em idades jovens (dentição decídua ou mista) é **fundamental** para um prognóstico mais favorável, evitando intervenções radicais no futuro e melhorando a qualidade de vida da criança.

OBJETIVO

O objetivo deste estudo é relatar o caso de uma paciente do sexo feminino, com 6 anos e 11 meses de idade, portadora de respiração bucal e má oclusão de classe III de Angle, tratada através da integração de técnicas ortopédicas mecânicas e funcionais durante a fase de dentição mista.

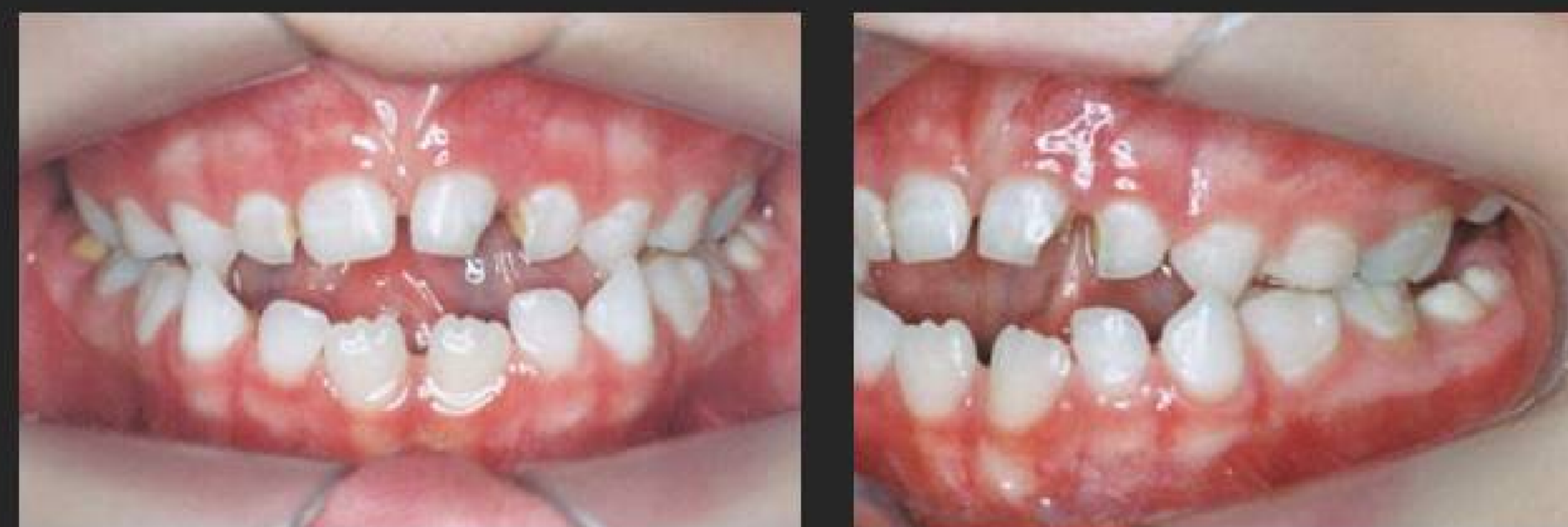

RELATO DO CASO CLÍNICO

Paciente G. S., sexo feminino, 6 anos e 11 meses de idade, iniciou o tratamento em junho de 2006 apresentando um quadro de respiração bucal com patologias respiratórias associadas (bronquite asmática e sinusite), distúrbios alimentares (sobrepeso), do sono (dormindo com a boca aberta, sono agitado, acordando várias vezes durante a noite), psicopedagógicos (rendimento escolar insatisfatório, tendo repetido o 1º ano), fonoaudiológicos (problemas na dicção: trocava alguns fonemas, escrevendo conforme falava), posturais e ortopédicos/ortodônticos; além de múltiplas lesões de cárie nos dentes em diferentes graus de severidade.

A anamnese ainda revelou um curto período de amamentação no peito (inferior a 3 meses), seguido por aleitamento artificial na mamadeira - hábito que persistia até a data das primeiras consultas numa frequência de 6 vezes ao dia ou mais; associado ao uso de chupeta, inclusive para dormir.

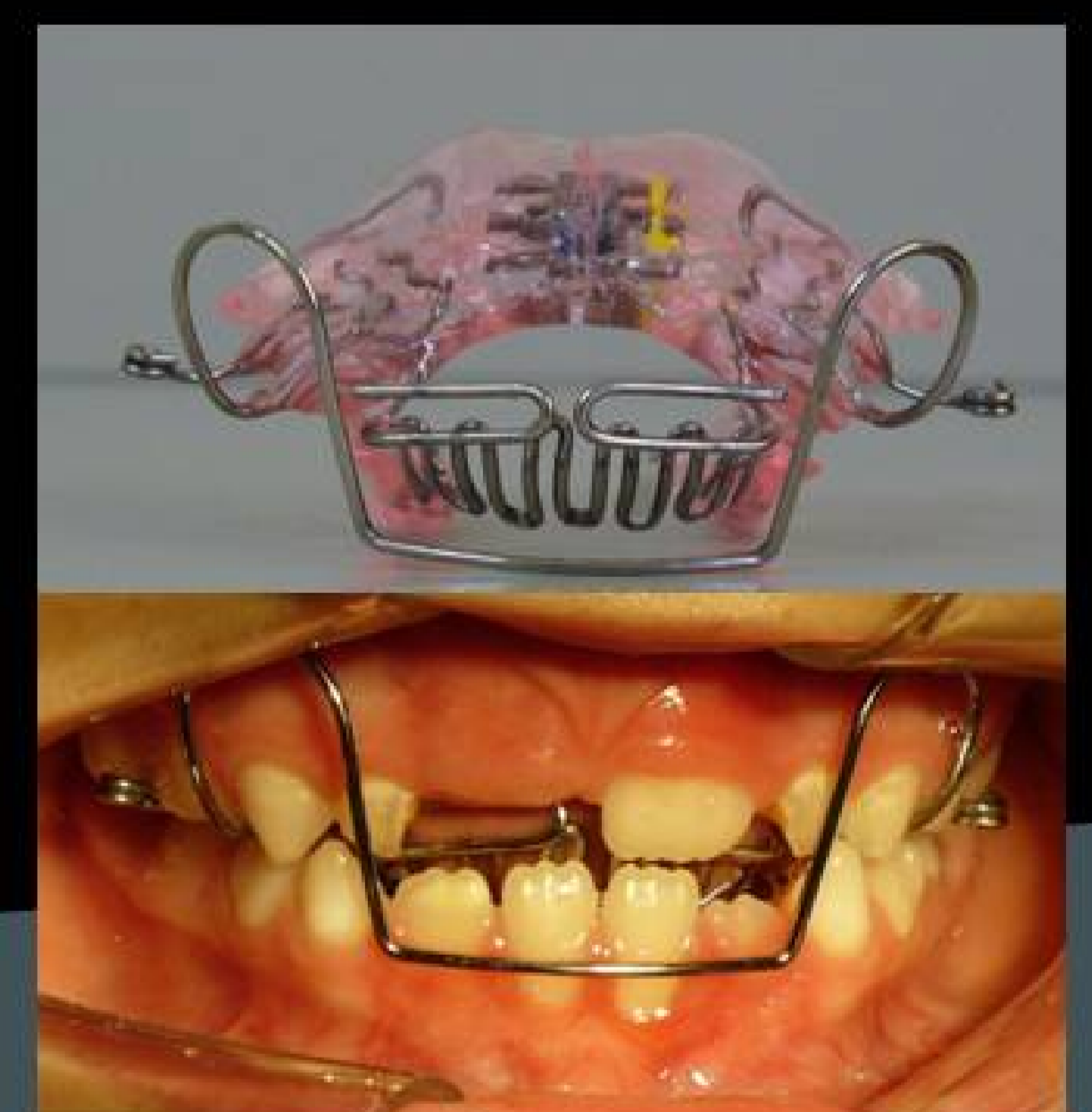
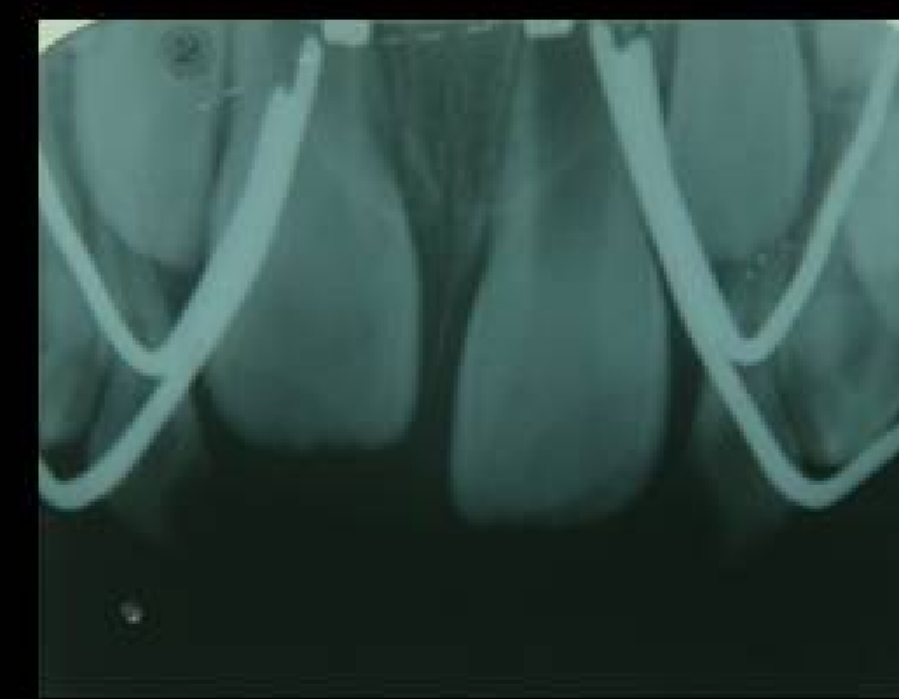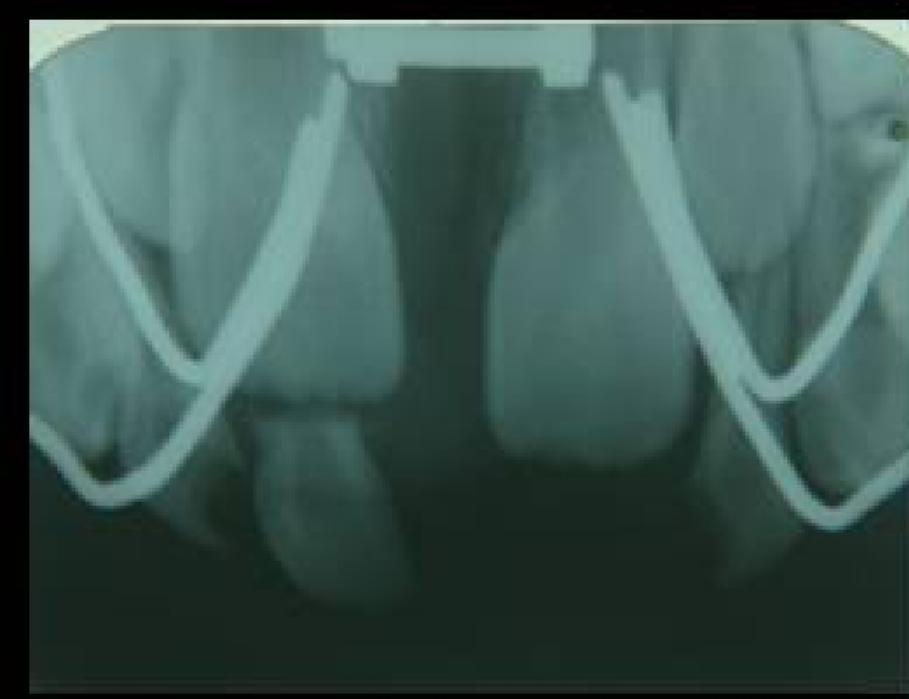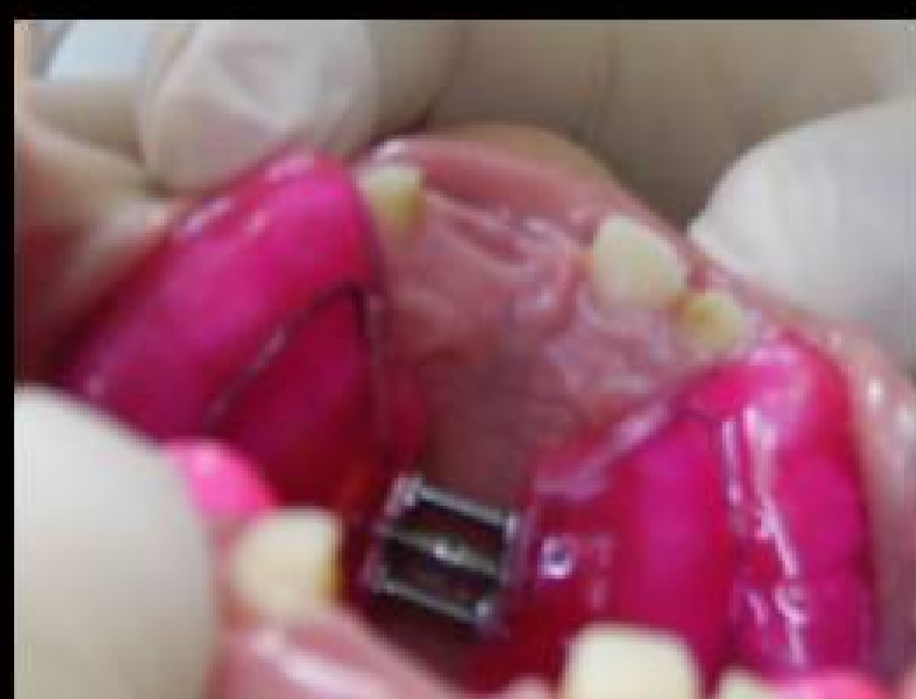No exame físico constatou-se a má oclusão de classe III de Angle, mordida aberta anterior e mordida cruzada posterior bilateral.



As análises cefalométricas confirmaram uma tendência esquelética de crescimento mandibular, com biprotrusão das bases apicais e aumento da radiopacidade dos seios maxilares na telerradiografia lateral, bem como um espessamento do tecido adenoideano. Os principais objetivos do tratamento foram restabelecer o desenvolvimento equilibrado do crescimento maxilo-mandibular, melhorando o relacionamento ântero-posterior das bases ósseas; recuperar o padrão respiratório nasal e obter um equilíbrio oclusal funcional, que possibilitasse uma melhora na saúde e na qualidade de vida da paciente.

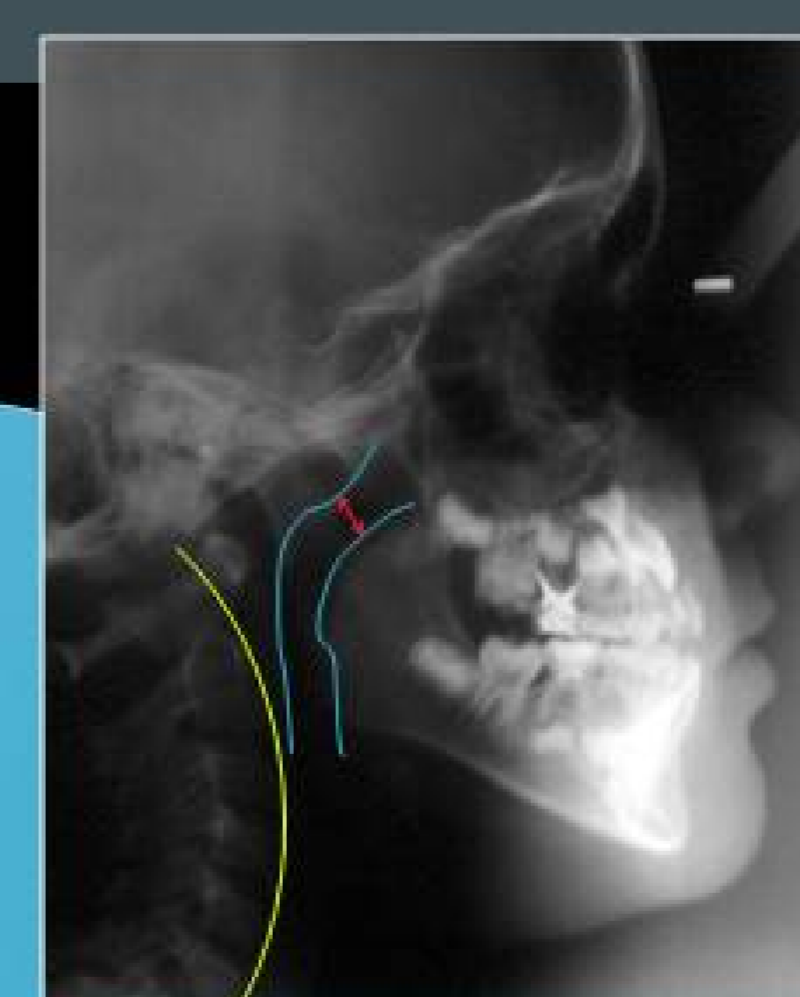
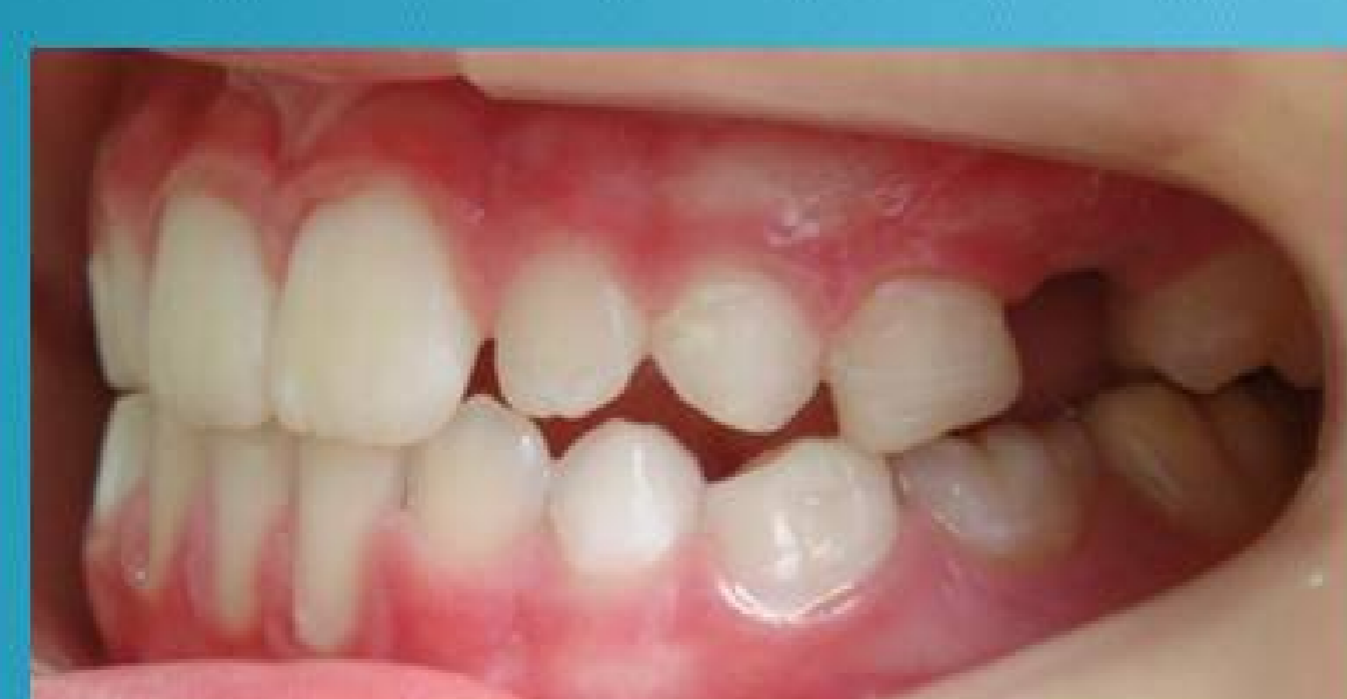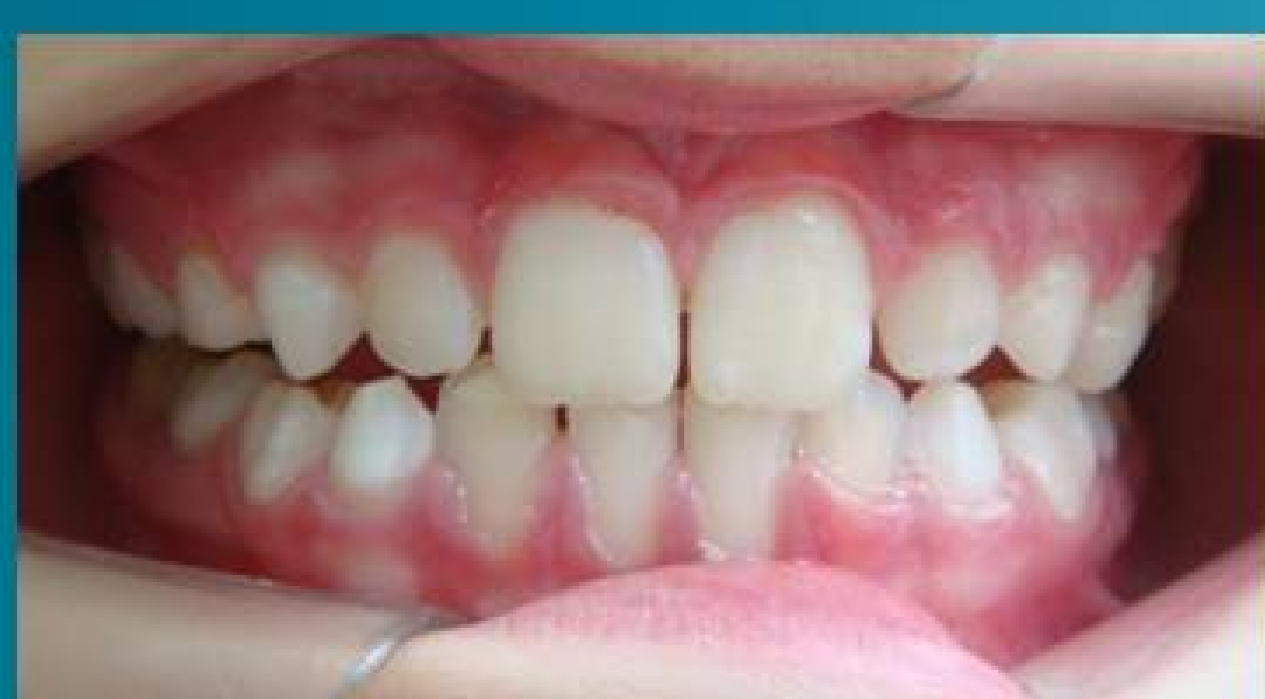TRATAMENTO

Foi utilizado inicialmente um disjuntor palatino de McNamara modificado, para realizar a expansão rápida da maxila. Com esta etapa, que transcorreu entre agosto e dezembro de 2006, obteve-se a desobstrução das vias aéreas, além da correção transversal da maxila (descruzamento da mordida).

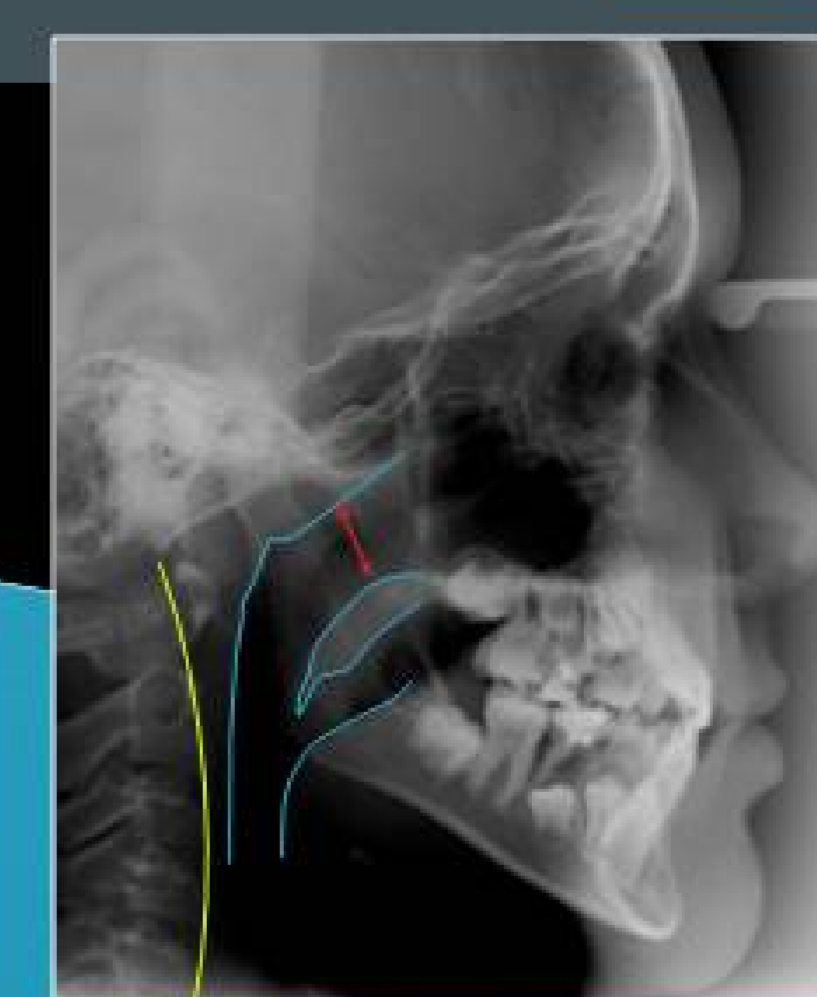


A segunda etapa do tratamento consistiu no uso de um aparelho ortopédico funcional do tipo SN3 com arco vestibular de Escheler, o qual funciona como um potente reeducador postural da língua, atuando de forma excelente na correção da mordida aberta bem como sobre as alterações de crescimento, inclusive com tendências progênicas. O aparelho foi instalado em janeiro de 2007.

Por fim, foi realizado o desuso gradual do aparelho funcional, a partir de meados de 2008 e, em janeiro de 2009, foi confeccionada a pista direta Planas com inclinação de classe III, como contenção funcional.



Espaço Nasofaríngeo
Inicial = 9 mm



Espaço Nasofaríngeo
Final = 18,6 mm



CONCLUSÕES

O atendimento oportuno, ou seja, tão logo tenha se estabelecido o diagnóstico do problema, foi fundamental para evitar a evolução dos fatores etiológicos presentes no caso relatado.

A paciente mostrou melhoras no quadro respiratório que repercutiram na qualidade do sono, alimentação, na fala, na escola, no aspecto postural e também na saúde bucal.

Embora a tendência progênica deva ser acompanhada até que todo o crescimento ósseo esteja completo, dificilmente o caso evoluirá para tratamentos radicais, como extrações ou cirurgia ortognática, já que os hábitos orais perniciosos foram removidos, o equilíbrio oclusal funcional obtido e a respiração nasal restabelecida. As repercussões na estética, saúde e qualidade de vida da criança são indiscutíveis e não poderiam esperar!

